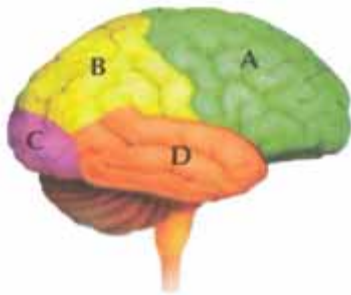


**Sprawdzian wiadomości dla klasy II gimnazjum
z działu
„Regulacja nerwowo – hormonalna”.**

Opracowała: Marta Misiarz

Zad. 1. Na schemacie literami oznaczono płaty mózgu. Wpisz do tabeli nazwy płątów mózgu i nazwy znajdujących się w nich ośrodków korowych kierujących określonymi funkcjami.

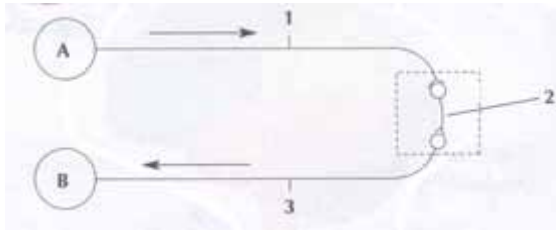


	Płat mózgu	Ośrodki korowe
A		
B		
C		
D		

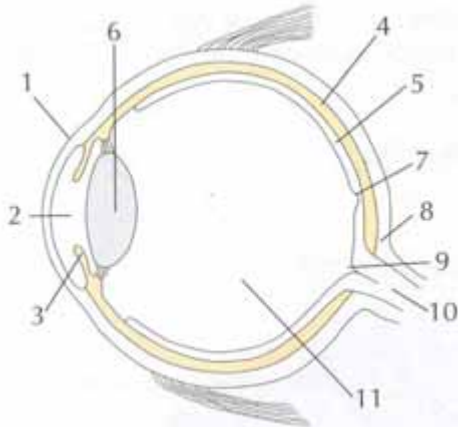
Zad. 2. Rysunek przedstawia drogę impulsu nerwowego od struktury A do struktury B. Nazwij drogę, którą biegnie impuls oraz struktury: A,B,1,2,3.

- A -
- 1 -
- 2 -
- 3 -
- B -

Droga, którą biegnie impuls to



Zad. 3. Schemat przedstawia budowę gałki ocznej. Dokonaj analizy rysunku.
a. Podpisz wskazane elementy.



b. Wymienionym poniżej cechom przyporządkuj odpowiednia cyfrę, oznaczającą część gałki ocznej, przedstawionej na rysunku w punkcie a.

- – załamuje promienie świetlne
- – przenosi wrażenia wzrokowe do mózgu
- – odżywia oko
- – wypełnia wnętrze oka

Zad. 4. Przedstaw graficzne rozmieszczenie kubków smakowych na języku.

Zad. 5. Uzupełnij zdania:

Ucho zewnętrzne składa się z i

W skład ucha środkowego wchodzi:,,

W uchu wewnętrznym występują:,,,

Zad. 6. Dobierz hormon do funkcji, jaka on pełni oraz wpisz nazwę gruczołu dokrewnego, który go wydziela.

Funkcja	Hormon	Gruczoł dokrewny
Pobudza wzrost organizmu		
Obniża poziom cukru we krwi		
Wpływa na rozwój męskich cech płciowych		

Zad. 7. Z wymienionych wad i chorób wybierz i podkreśl te, które dotyczą narządu wzroku.

skolioza, astygmatyzm, daltonizm, choroba lokomocyjna, lordoza, dalekowzroczność, hemofilia

Zad. 8. Trąbka słuchowa:

- a. odbiera bodźce słuchowe
- b. utrzymuje jednakowe ciśnienie po obu stronach błony bębenkowej
- c. prowadzi bodziec słuchowy do mózgu
- d. jest narządem równowagi

Zad. 9. Zewnętrzną warstwę mózgu stanowi:

- a. istota biała
- b. istota szara

Zad. 10. Zaznacz odpowiedź, która prawidłowo wskazuje przykłady efektorów.

- a. mięsień dwugłowy, siatkówka
- b. nabłonek węchowy, siatkówka
- c. mięsień czworogłowy, gruczoł ślinowy
- d. nabłonek węchowy, mięsień pośladkowy